LA EXTRACCION EN ORTODONTOPEDIA

por

H. C. Pollock

"Se verá que los caninos se distalan con la tracción ejercida por medio de tornillos, yendo a ocupar éstos el espacio que tuvieron los primeros bicúspides extraídos."

Sin consideración a lo que se pueda pensar de los postulados de Angle referentes a la extracción en la corrección de las naloclusiones, el lector puede quizá sorprenderse al saber que el párrafo del margen pertenece a la obra "El sistema de Angle de retención de los dientes", en su tercera edición, escrita en 1892. El Dr. Angle, en ocasión de escribir este libro, era profesor de Histología, Ortodoncia y Anatomía comparada de los dientes en la Escuela Dental de la Universidad de Minnesota.

Si el aludido párrafo llega a interesar al lector, debemos hojear esta tercera edición, y más adelante encontraremos: "Los tornillos se accionaron cada tres días, moviendo los dientes en el grado deseado en unas tres semanas. Mientras tanto se actuaba sobre la mandíbula, en la que los incisivos y caninos fueron distalados hasta que los caninos ocuparan el espacio que tuvieron los bicúspides extraídos, como se muestra."

Resulta difícil armonizar esta redacción con el hecho de que el doctor Angle mostrara a sus alumnos, en los años subsiguientes, su intolerancia hacia la práctica de la extracción de los dientes en el niño para la corrección de las maloclusiones, circunstancia que viene a aclararnos el que este criterio no fué por él abogado, al menos en sus primeros años de práctica y docencia. El Dr. Angle abogó siempre por un tratamiento de compromiso, el cual se diferencia bien poco del que tan celosamente defiende actualmente un grupo de ortodoncistas.

Si realmente se pretende llegar al fondo de esta histórica controversia y obtener datos siempre interesantes, se ha de procurar la obra "Los problemas de la extracción en Ortodoncia", de Calvin S. Case,

de Chicago, con discusión de los Dres. Cryer, Dewey, Buckley, Farris, Hinman y Bowman, del cual existen referencias en "Transc. of th. Old National Dent. Asso." (1911) y "Dental Cosmos", febrero, marzo y septiembre de 1912 y enero de 1913.

El Dr. Case, de este criterio conservador, abogaba por la extracción en casos determinados, particularmente en la llamada biprotrusión maxilar. Sin embargo, al sustentar este criterio se encontró, en aquel tiempo, completamente solo. Contra él se erigieron los ortodoncistas más competentes a la sazón. El Dr. Case ofreció demostraciones tras demostraciones de casos en los que los dos primeros premolares superiores habían sido extraídos, revelando que por lo concerniente a dichas extracciones habían sido conseguidos resultados altamente satisfactorios. Al leer las discusiones originadas por estas demostraciones percíbese el tono acre de la polémica a que dió lugar la nueva escuela de aquellos días, que consideraba este criterio de "enderezar dientes" como una ocupación independiente del fondo biológico en que se manipula al tratar los maxilares y los huesos de la cara del joven o del adulto. El nuevo criterio sentía que el Dr. Case tratara de corregir las maloclusiones por la extracción de dientes, dando lugar precisamente a otra deformidad, aunque no tan aparente a la observación en el momento, pero que más tarde podría manifestarse como resultado de una paralización en el desarrollo del maxilar. Pocos ortodoncistas habrán podido dejar de ser testigos de más de una de estas controversias sobre este problema de la extracción. El criterio de Case, a principio de siglo, así como el muy conocido de Tweed, a mediados del mismo siglo, fueron ya contrastados, pero no precisamente por los profesionales que hoy ejercen.

Muchas de las cosas que aparecen hoy como nuevas, defendidas con celo y sinceridad, pertenecen a épocas ya retrospectivas. El péndulo oscila primero a la derecha para luego volverse atrás, que es el momento que actualmente corresponde a la ola de la extracción.

Quizá la manera de resolver cada uno su propio problema, mientras persista el tradicional proceso de uniformizar, sería el de prestar menos atención a los complicados medios actuales de diagnóstico y considerar el caso cuidadosamente desde el punto de vista del propio paciente. Considérese si no que el paciente sea nuestra propia hija, de unos once años de edad. Pregúntese entonces el propio profesional: "Si le extraigo los cuatro bicúspides seguiré satisfecho cuando tenga

dieciséis años; ¿y cuándo tenga cuarenta?" Si la respuesta es afirmativa ahora y lo es un mes más tarde, probablemente existe la justificación de proceder a la extracción de dichos dientes para corregir la malposición, pues seguramente existe demasiada estructura dental para reducir dicha malposición sin extracción. De todas formas se debieran leer las discusiones suscitadas hace treinta y cinco años sobre este problema de la extracción de los dientes, el cual fué apasionadamente comparado con la gestación del ganado caballar pura sangre y la fecundación de los cromosomas que dieron lugar a la victoria del Gran Premio de Lancashire en 1767, en Inglaterra, y habría uno de sorprenderse el que la historia siempre se repita y de que la extracción de los dientes en el tratamiento de las maloclusiones anteceda en mucho a la teoría de la completa formación del diente.

(Editorial del "Am. J. of Orthdtes.", 201, 1948)

La práctica del empleo de las sanguijuelas para la extracción de sangre y para la lucha contra una porción de enfermedades es muy antigua, pero el auge de esta terapéutica data del tiempo del clínico parisiense Broussais (1772-1838), quien en el año 1819, por ejemplo, empleó o hizo aplicar por encima de 100.000 sanguijuelas en sus salas del hospital. Por esta época se aplicaban, junto con la sangría, y por los médicos partidarios de este sistema curativo (¡!), para todo. Hoy es raro su empleo. Unas 20 sanguijuelas de tamaño mediano pueden extraer unos 100 centímetros cúbicos de sangre aproximadamente. Si se busca una acción anticoagulante por la *hirudina* que segregan las sanguijuelas, hoy puede llenarse mejor la indicación con la *heparina*, que es más inocua y mejor dosificable, o con los otros anticoagulantes (cumarol, etc.).

Las sanguijuelas pasaron de moda, indudablemente; pero ¿podríamos asegurar que no vuelvan a estarlo algún día? No en balde las sanguijuelas tienen al aplicarse en la piel una acción compleja, que no sólo es la de extraer sangre: provocación de reflejos cutáneos al trauma que producen y de repercusión vegetativa; hirudinización más o menos generalizada por la liberación de hirudina a los efectos anticoagulantes; posiblemente una ligera acción bactericida, o, cuando menos, bacteriostática, en alcance local, en el punto de aplicación, etc. En trombosis y tromboflebitis de un miembro sería una de sus indicaciones preferidas. (Per *Farma. Actal.*, 1945.)

PROTECCION DE LA PULPA CON BARNIZ O CEMENTO BAJO LAS OBTURACIONES DE SILICATO (*)

por los

Dres. H. A. Zander, M. S., D. D. S., e Irene Pejko, M. S.

La experiencia clínica de la mayoría de los odontólogos y la evidencia de los informes publicados han dejado establecido el hecho de que los modernos cementos de silicato perjudican la pulpa dental, y directa o indirectamente dan lugar a la pérdida de dientes valiosos. Manley (1), Shroff (2) y uno de nosotros (3) han demostrado que los cementos de silicato actualmente en el mercado producen reacciones pulpares indeseables. Para proteger la pulpa de estos efectos perniciosos producidos por los silicatos, se han ofrecido muchos tipos de barnices protectores con marcas comerciales que pueden obtenerse de fórmulas fáciles de preparar en la farmacia o por el mismo profesional. El elemento activo de estos barnices forma una película constituída por: copal, nitrocelulosa, resina, sandáraca, más plastificadores y un solvente tal como la acetona, benzol, alcohol o acetatos de alcoholes bajos. Estos barnices son utilizados como aisladores y selladores de los títulos dentinales.

Por la importancia de proporcionar la mejor posible protección a la pulpa, bajo las obturaciones con cementos de silicato nos pareció interesante investigar la eficiencia de varias de estas preparaciones que tratan de evitar las reacciones pulpares perjudiciales.

Método de estudio

Los siguientes barnices fueron investigados: Copalite, Moyco, Repelac, S. S. White, y uno que se preparó disolviendo sandáraca en 95 por 100 de alcohol.

(*) La composición del "Copalite" es desconocida. "Moyco" contiene en 100 gr.: celulosa etílica, 0,97 gr.; acetato etílico, 99,03 gr. "SS White" contiene: nitrocotton, 12,0; alcohol, 5,0; hercolina, 6,0; lindol A, 5,0; acetato butílico, 1,0; acetato etílico, 39,0; toluol s. a., 100. "Repelac" contiene: nitrocelulosa, 58,0 (alcohol desnaturalizado, 4,7; acetona isopropílica, 51,8; acetato amílico, 34,7); benzol, 39; aceite de castor, 2,2; aceite de claro, 0,8.

Todos éstos materiales fueron obtenidos en el comercio. Para precavernos de las posibles variaciones en los productos, se mezclaron diez frascos de cada marca en un solo recipiente. El cemento de silicato utilizado fué el de S. S. White núm. 21 y De Erey's núm. 21 hecho por L. D. Caulk Co. Ambos cementos habían producido reacciones pulpares parecidas en experiencias previas.

Se hicieron cavidades en el tercio gingival (labial) de los dientes anteriores de diez perros y once personas. Todos los dientes estaban sin caries; los dientes humanos hubieron de ser extraídos con fines protéticos. En sesenta y dos de los cien dientes de perros y en veintiocho de los cuarenta y siete dientes humanos, fué aplicado el barniz protector antes de la inserción del cemento de silicato. El barniz fué colocado de acuerdo con las instrucciones dadas por los fabricantes.

En la serie compuesta por dientes humanos, las cavidades de tipo parecido (con y sin barniz protector) fueron llenadas con una sola mezcla de cemento. Los dientes escogidos para hacer la comparación tenían cavidades de aproximadamente la misma profundidad y tamaño. La distribución de los dientes humanos en estas experiencias se exponen en el cuadro siguiente, que copiamos a continuación.

Los dientes humanos fueron extraídos a intervalos que variaron de una a quince semanas después de la preparación de las cavidades y su obturación.

En los dientes de una parte mandibular de los perros se aplicó el barniz protector antes de la obturación del cemento de silicato, y los dientes de la parte opuesta sirvieron de control y fueron obturados con la misma mezcla de silicato sin barniz protector. Después de una semana se sacrificaron tres perros; seis semanas más tarde se mató uno más, y tres meses después, a la conclusión de estas experiencias, los seis restantes. Todos los dientes fueron fijados en formalina de Zenker (nueve partes de la solución de Zenker y una parte de formol al cuarenta por ciento), descalcificados en ácido nítrico, incluídos en celoidina, seccionados y coloreados con hematoxilinaa y eosina.

Resumen de los estudios sobre obturaciones con cementos de silicato con y sin barniz

Paciente	Dientes usados para la preparación de la cavidad	Copalite	Moyco	Repelac	S. S. white	Sandaraca	Control (sin barniz bajo el silicato)	Dientes obturados semanas
1	L. R. 1, 2, 3 L. L. 1, 2, 3		L L. 1,2,3				L.R. 1, 2, 3	3
2	L. R 1, 2, 3 L. L. 1, 2, 3			L.L. 1,2,3			L.R. 1, 2, 3	5
3	L. R. 1, 3, 4 L. L. 1, 3				L.R 1,3,4		L.L. 1,3	6
4	U. R. 1, 3 U.L. 1,2,3	U.L. 2,3				U.L. 1	U.R. 1, 3	11
5	U. R. 1, 3 U. L. 1		U.L. 1	U.R. 3			U.R. 1	4
6	U. R. 1 U.L. 1				U.L. 1		U.R. 1	15
7	U.R 4 U.L. 4	U.L. 4					U.R. 4	15
8	U.R. 3 U.L. 3 L.R. 2,3 L.L. 1	U.R. 3 U.L. 3				L.L. 1 L.R. 2	L.R. 3	8
9	U.R. 3 L R. 3				U.R. 3		L.R. 3	1
10	U.L. 3, 4 U.R. 3, 4				U.L. 4	U.R. 3, 4	U.L. 3	5
11	U.R. 3, 4 U.L. 4				U.R. 3,4		U.L. 4	4
12	L.R. 1, 2 L.L. 1,3	L.L. 1, 3					L.R. 1, 2	6

Resultados

Fueran o no protegidos con el barniz antes de la obturación con silicato, todos los dientes humanos y de perros mostraron una reac-

ción pulpar similar. Un ejemplo típico de los resultados es el de los incisivos centrales inferiores del paciente I (véase el cuadro). El incisivo central inferior derecho fué obturado sin la aplicación del barniz; el izquierdo tenía una capa de barniz protector debajo de la restauración de silicato; tres semanas después estos dientes fueron extraídos. Las microfotografías muestran el mismo cuadro histológico. Los odontoblastos, que corresponden a los túbulos en relación con la cavidad, se encuentran destruídos o degenerados. Existen signos de hiperemia con extravasación sanguínea. Pequeños capilares vecinos a la dentina parecen alcanzar y penetrar en la capa de predentina. La pulpa adyacente a la zona de odontoblastos destruídos presenta células redondas infiltradas con predominio de leucocitos polimorfonucleados.

El cuadro histopatológico de los cortes examinados en este estudio va desde la ligera hiperemia e inflamación a la formación de absceso y necrosis. Esto coincide con nuestros previos hallazgos de que la reacción pulpar en dientes sanos con cementos de silicato depende de la profundidad de la cavidad, del tiempo que date de la obturación, de la edad y de la idiosincrasia del paciente. En dientes análogos con o sin barniz protector, el tipo de reacción es similar, aunque se notaron diferencias ocasionales en esta severidad. Las pulpas que han sido protegidas por la aplicación del barniz antes de la inserción de la obturación tienden a mostrar una reacción menos severa.

En el paciente "6" la cavidad en el incisivo central superior izquierdo recibió una aplicación de barniz antes de ser obturado con el cemento de silicato; en el incisivo central superior derecho (control) no se utilizó barniz protector bajo la restauración de silicato. Ambos dientes fueron extraídos quince semanas después de la preparación de las cavidades y de las restauraciones con cemento de silicato; ambos mostraron el mismo tipo de reacción pulpar. Los odontoblastos adyacentes a los túbulos que relacionaban la cavidad y la pulpa estaban degenerados o ausentes. El tejido conjuntivo estaba infiltrado de células redondas consistentes en leucocitos, linfocitos y células plasmáticas. Sin embargo, el grado de estos cambios es menos severo en los dientes con cavidades protegidas con barniz.

El número de dientes estudiados no era suficiente para obtener conclusiones finales sobre la superioridad de un barniz sobre otro. Carecían todos de efectividad en la prevención total de la irritación

pulpar bajo los cementos de silicato lo mismo en los dientes humanos que en los de perros. Algunos aparentemente disminuyen el grado de la reacción pulpar.

Comentario

Dado que el valor de cualquier conclusión sobre las enfermedades pulpares atribuíble a las obturaciones con silicatos depende solamente de éstos y no de los efectos de los distintos factores, tales como los procedimientos mecánico en la preparación de cavidades, edad del paciente, enfermedades locales y sistemáticas y de las variaciones inherentes a las reacciones tisulares, es importante puntualizar que tales variables obraron en ambos grupos, el experimental y el de control. Manley (1) y uno de nosotros (H. A. Z.) (3) compararon la reacción pulpar con los silicatos y el óxido de cinc-eugenol. Ambos llegaron a la conclusión de que los cementos de silicato tienen marcados efectos irritantes sobre la pulpa y que con óxido de cinc-eugenol esta reacción es relativamente más débil. Shroff (2) estudió la reacción pulpar a los silicatos usando el asbesto y suero fisiológico como control. Los resultados de su estudio son comparables a las conclusiones expuestas sobre las propiedades irritantes de los cementos de silicato. Por consiguiente, se pueden extraer conclusiones de las experiencias comparando la severidad de la irritación pulpar bajo los silicatos con y sin barniz. Verdaderamente que los odontólogos no pueden confiar en ninguno de estos barnices para la prevención de toda irritación pulpar.

Además, *in vitro* las experiencias han demostrado que estos protectores son membranas semipermeables por las que los ácidos pueden pasar por ósmosis. Teóricamente es posible obtener una membrana impermeable que forme un aislador ideal. Verdaderamente que existe una necesidad imperiosa en el mejoramiento de estos barnices protectores.

Si el cemento de silicato debe ser usado como material restauratriz, ¿cómo puede ser evitado el daño a la pulpa hasta que se consiga un protector pulpar de garantía? ¿Sería la solución un cemento de oxifosfato de cinc? Las figuras 1 y 2 muestran un esquema de un corte de un diente con una cavidad que posee una base de cemento bajo la restauración de silicato. El fondo de cemento en la cavidad no evita el daño a la pulpa, como se ve en *D*, porque los túbulos dentinarios están en contacto con el cemento de silicato, como se indica

en *C* (figura 1). Si un fondo de cemento cubre la cavidad *C*, para excluir a los túbulos dentinales del contacto con el cemento de silicato debilitaría la obturación. Debido a la falta de espesor la obturación

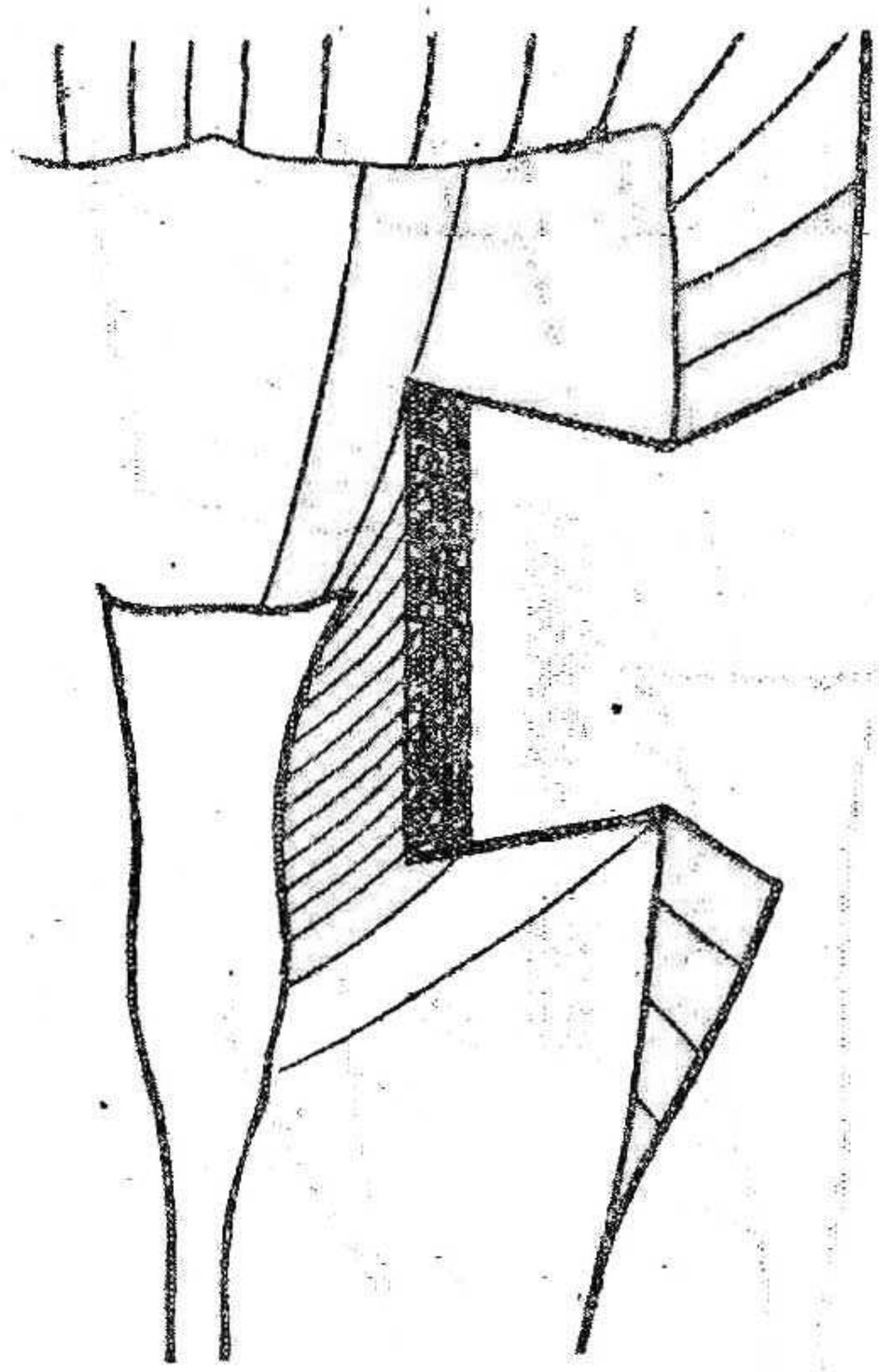

Figura 1.—Dibujo esquematizado según la exposición de Zander y Pejko, en cuya cavidad, protegida con cemento de fondo (en negro) y obturada con cemento de silicato, aquél no tapona los túbulos dentinales que del suelo de la cavidad conducen a la cámara, produciendo la reacción pulpar por acción del silicato

de silicato sería de escasa solidez en sus márgenes. Los tipos ordinarios de cementos como fondo de la cavidad no ofrecen suficiente protección pulpar a los efectos irritantes de los silicatos.

Las cavidades clásicas de Black están basadas en el conocimiento de la estructura histológica del esmalte. El recalcó el hecho de que los contornos cavitarios deben seguir la dirección de los prismas de esmalte, de tal manera que no queden en los márgenes cavitarios prismas de esmalte, sin soporte dentinario, y esto es importantísimo en el tallado de las cavidades para silicatos. En la preparación de cavidades en la dentina, Black exige que se cumpla con los requisitos de retención y resistencia a la presión.

Nosotros creemos que es necesario una modificación para este tipo de obturaciones basada en la estructura histológica (tubular) de la dentina. Si el fondo de la cavidad preparada sigue la dirección de los

túbulos dentinales en lugar de estar en ángulo recto con el eje longitudinal del diente, la base o fondo de cemento proporcionaría adecuada protección dado que todos los túbulos, incluyendo aquellos señalados con la *D*, estarían aislados del silicato por la capa de cemento (figu-

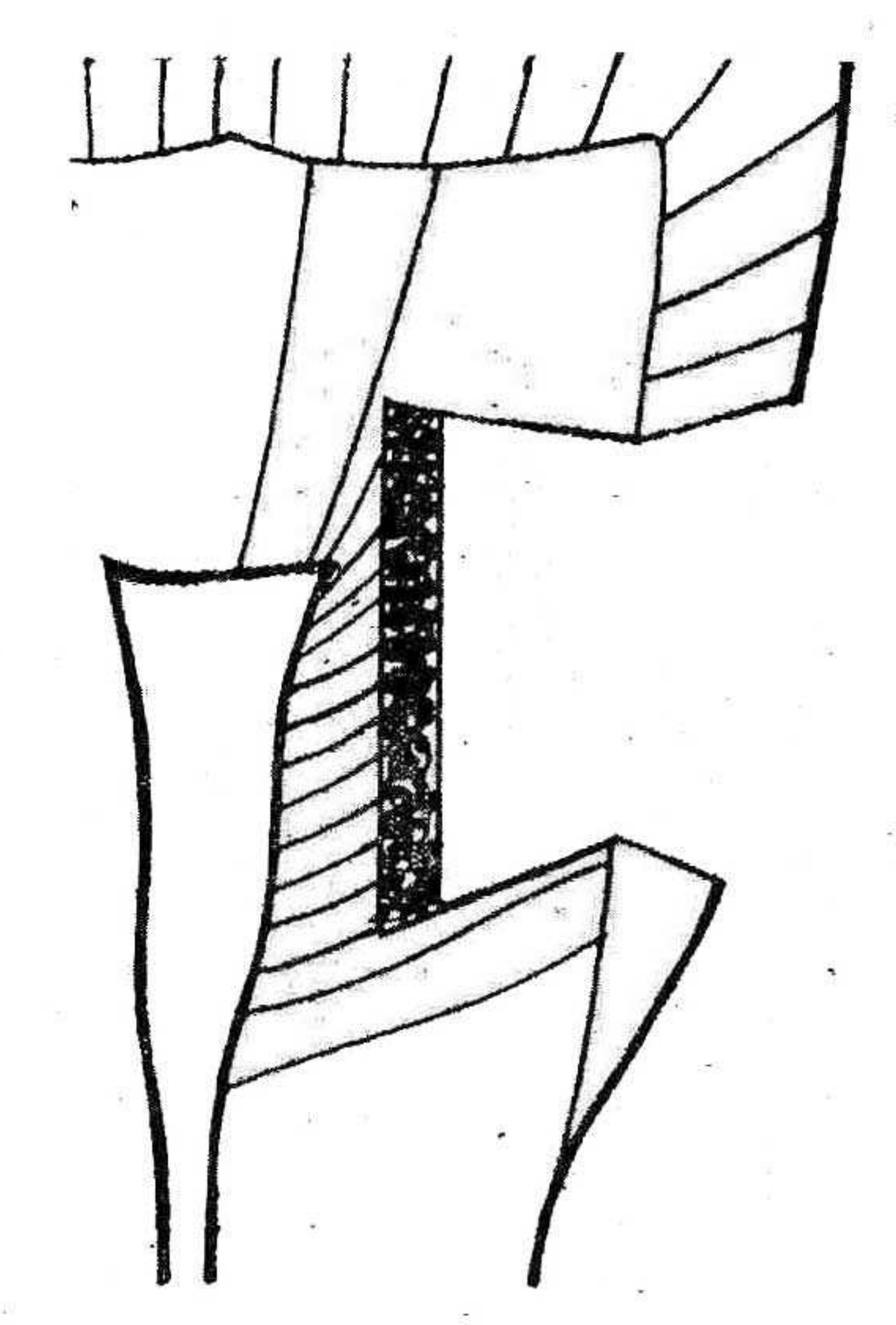

Figura 2.—Dibujo trazado con igual criterio que el anterior, en el que se aprecia el suelo de la cavidad preparado en la misma dirección de los túbulos dentinales, de forma que el cemento de fondo (en negro) protege la pulpa de la acción irritante del silicato

ra 2). Tallando el fondo gingival de tales cavidades en la dirección de los túbulos dentinarios, el ángulo axiogingical es menor de 45°. Este ángulo aumentará la retención proximal, así como también la del tercio gingival de las restauraciones.

Existe otra alternativa para la protección pulpar contra los malos efectos de los cementos de silicato, basada en nuestros conocimientos de histología y fisiología dental. La dentina es un tejido vivo, que contiene las prolongaciones de los odontoblastos. Cuando estas prolongaciones o fibrillas son dañadas durante la preparación de la cavidad y obturación, se inicia una cadena de reacciones defensivas. El tipo de defensa que se produce depende de la calidad del estímulo. El oxifosfato de cinc es irritante, pero no produce enfermedades pulpares irreversibles; por consiguiente puede ser utilizado para estimular la formación de dentina secundaria. Como se ha expuesto en una in-

vestigación anterior, la dentina secundaria actúa como una barrera contra las propiedades irritativas de los silicatos. En consecuencia, una cavidad obturada con oxifosfato de cinc por un lapso de seis meses, permitirá la formación de dentina secundaria que bloqueará los túbulos que comunican a la pulpa con la cavidad. Después de un período de tres a seis meses el cemento de oxifosfato de cinc puede ser retirado y colocarse entonces la obturación de silicato sin temor. Este procedimiento ha sido usado por muchos profesionales durante varios años y es ahora usado rutinariamente por los estudiantes de la Escuela Dental Tufts College. Esta práctica está indicada en dientes de personas jóvenes cuyas pulpas generalmente no forman dentina secundaria, que como consecuencia de la edad, es frecuentemente encontrada en los adultos.

El óxido de cinc-eugenol ha sido a menudo recomendado como cemento de fondo a causa de su inocuidad. Sin embargo, no puede ser utilizado como protector bajo las obturaciones de silicato porque altera la apariencia estética final de la obturación, a menos que se le permita endurecer y la obturación se coloque en una sesión más tarde.

Resumen

Cinco barnices protectores fueron aplicados en dientes de personas y perros para experimentar su eficacia en la prevención de reacciones pulpares indeseables, bajo las obturaciones de silicatos. En sesenta y dos de cien dientes de perros y en veintiocho de cuarenta y siete humanos se utilizó un barniz protector. Los dientes restantes sirvieron de control. Se dedujo que los barnices protectores no son completamente efectivos en la prevención de la irritación pulpar, pero a veces reducen la severidad de la reacción. Se sugiere que la completa protección pulpar puede alcanzarse modificando la forma de la preparación de la cavidad y usando un cemento de oxifosfato de cinc como fondo, o postergando la restauración final hasta que la pulpa haya reaccionado con la formación de dentina secundaria que proporciona protección natural contra los cementos de silicato.

(Per "J. of A. D. Ass.", vol. 34, 12; 811, 1947.)

BIBLIOGRAFIA

Manley E. B., *Investigations into the early effects of various filling materials on the human pulp*, "Dental Record", 62, 1; enero de 1942

Shroff F. R., *Effects of filling materials on the dental pulp: an histological experimental study with special reference to synthetic porcelain*. "New Zealand D. J.", 42, 99, 145; julio y octubre de 1946.

Zander H. A., *The reaction of dental pulps to silicate cements*, "J. A. D. A.", 33, 1.233; octubre de 1946.

Gurley W. B. y Van Huysen Grant, *Histologic changes in teeth due to plastic filling materials*, "J. A. D. A.", 24, 1.806; noviembre de 1937.

Inhalación de polvo de penicilina.—La inhalación de polvo de penicilina permite aumentar extraordinariamente la concentración de la misma en las vías aéreas, mucho más que cuando se inhala disuelta. Tiene la dificultad de que la penicilina es muy higroscópica y la de que se adhiere mucho a las paredes de los dispositivos de inhalación. Krasno, Krap y Rhodes (*Science*, 106, 249, 1947) han conseguido obviar estos inconvenientes mediante un aparato de inhalación, fundado en la acción aspirativa de la inspiración. Se evita la adherencia del polvo, empleando un revestimiento de celofán, y se impide que la penicilina se humedezca mediante una válvula espiratoria, de tal modo que el aire espirado no entra en contacto con la penicilina. Los ensayos terapéuticos han sido realizados con penicilina sódica cristalizada, y se han verificado en 68 sujetos: cuatro normales, 55 con diversas infecciones de vías respiratorias altas, seis afectos de bronquiectasias, dos de bronquitis crónicas y un enfermo asmático. Se administraron 100.000 unidades de penicilina en polvo durante veinte minutos, tres veces al día. Los resultados son superiores a los conseguidos con inhalación de soluciones de penicilina: rápidamente desaparece la flora gram positiva, pero también la gram negativa parece influirse por estas elevadas concentraciones de antibiótico. En la sangre se consiguen niveles apreciables de penicilina que alcanzan su máximo a las tres horas o más de la inhalación. (Per *Rev. Clín Espñla.*, 132, 1948.)